

Interview

Die N2-Methode nach Sargenti

Seit über 50 Jahren begleitet die altbewährte Methode den Praxisalltag, aber ganz unumstritten ist sie nicht. Benannt wurde sie nach dem Schweizer Zahnarzt Dr. Angelo Sargenti (1917–1999) und beruht auf der Annahme, dass es nur einem Gas möglich ist, alle Verzweigungen des Wurzelkanalsystems zu erreichen. Im Interview sprach Dr. Robert Teeuwen über die Anwendung dieser Endotechnik und seine Erfahrungen.



▲ Dr. Robert Teeuwen, Praktiker der Endotechnik nach Sargenti.

Herr Dr. Teeuwen, auf welche Weise sind Sie auf N2 aufmerksam geworden?

Während meines Studiums in Bonn, von Mai 1959 bis Februar 1965, war N2 das bevorzugte WF-Mittel der Zahnklinik. Chef der Kons war damals Sauerwein, wissenschaftlich unterstützt von Overdiek, dem späteren Chef in Heidelberg. Als Assistent in der väterlichen Praxis wandte ich ebenfalls N2 an – gelegentlich auch Endomethasone, Riebler und Diaket.

Seit wann ist Ihnen die von Dr. Sargenti entwickelte Methode bekannt?

Im Zeitraum zwischen 1968 und 1970 hörte ich Dr. Sargenti. Er überzeugte mich mit seiner Methode, die mir aufgrund

seines rationellen und zeitsparenden Vorgehens sehr zustatten kam, da ich seit meiner Niederlassung im Juli 1969 nicht wusste, wie ich den Patientenandrang bewältigen sollte. Zwangsläufig musste ich mir über rationelles Arbeiten Gedanken machen – nicht nur in der Endo.

Seit April 1972 habe ich stets einen Assistenten beschäftigt, der mir das Arbeitsleben etwas erleichterte. Selbstverständlich arbeitete dieser weisungsgebunden in meinem Sinne. In der Praxis wurde seit der Praxisgründung Buch geführt über meine zahnärztliche Tätigkeit und die des Assistenten. Alle Praxistagebücher sind noch vorhanden. So war ich in der Lage, die Anzahl der endodontischen Behandlungen nachzuzählen.

Wie viele Wurzelkanalbehandlungen haben Sie bisher durchgeführt?

Von Juli 1969 bis Dezember 2005 zählte ich 16.108 N2-Endos an Permanentes. Meine Assistenten brachten es im Zeitraum von April 1972 bis Dezember 2001 auf 10.436 N2-Endos. Zum Vergleich: Der renommierte Endodontist Weine berichtete in seinem Buch „Endodontic therapy“ (5. ed. 1998) von 18.500 Endos, die er persönlich ausgeführt habe.

Bei über 8.800 in der EDV registrierten Vitalexstirpationen (VitE) zwischen 1985 und 1999 wurde die Behandlung nur in 22 Fällen in mehr als einer Sitzung vollzogen, davon 5 von mir selbst und 17 durch einen Assistenten. Tausende Vi-

talamputationen und Milchzahn-Endos habe ich nicht gezählt.

Was sind Ihre Erfahrungen bei diesen Fällen?

Einige Male habe ich die Milchzahn-Endo mit $\text{Ca}(\text{OH})_2$ versucht. Die folgende Schmerzquote war mir zu hoch. Für alle Disziplinen der Zahnmedizin gilt, je öfter ein Patient wegen ungelöster Probleme – Schmerzen nach Endo, chirurgischen Eingriffen, Druckstellen – die Praxis aufsuchen muss, desto mehr verliert der Behandler sein Gesicht.

Was hat Sie davon überzeugt, N2 dauerhaft zu verwenden?

Nach einer N2-VitE gab es nie Schmerzen, wenn nicht überfüllt wurde – ebenso wenig nach Milchzahn-Endos.

Wie kam es zu Ihrem Kontakt mit Dr. Sargenti?

Anlässlich eines Urlaubs in der Schweiz 1989 wollte ich Dr. Sargenti kennenlernen. Er fertigte mich in unfreundlicher Manier an seiner Haustür ab. 1990 nahm er seinerseits Kontakt mit mir auf. Er hatte einen Schlaganfall erlitten und brauchte meine Hilfe. Er bat mich aufgrund meiner Erfahrung, ihn bei der Präsentation der N2-Methode im deutschen Sprachraum zu unterstützen.

Nach einer Einarbeitungszeit in die wissenschaftliche Literatur, Vorbereitung eines Vortrags in englischer Sprache und Vorlage von zig Behandlungsfäl-

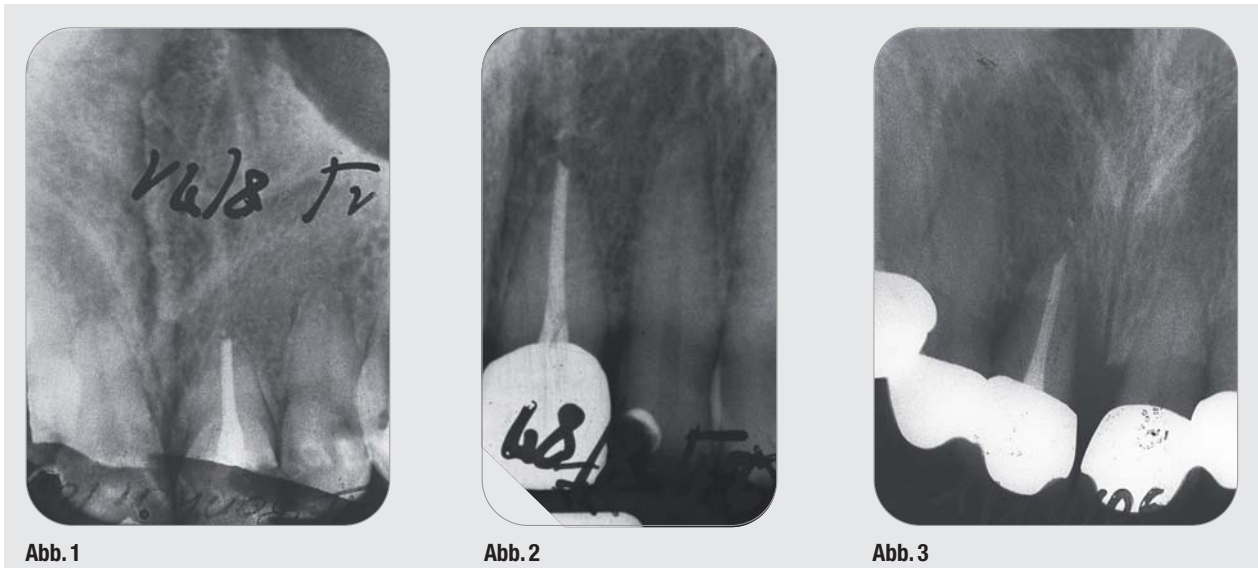


Abb. 1: 1971: Zahn 11 devital, WKB in einer Sitzung mit abschließender Schröderscher Lüftung. **Abb. 2:** 1987: Röntgenkontrolle nach 16 Jahren. **Abb. 3:** 2006: Röntgenkontrolle nach 35 Jahren. Exaktion aus parodontologischen Gründen.

len bei der American Endodontic Society (Standespolitischer Zusammenschluss der N2-Anwender in den USA) schickte mich Dr. Sargenti in die USA zu einer AES-Session, auf der ich die „Fellowship“ erhielt. Ein Jahr später wurde ich nach Vorlage eines nochmaligen Vortrags und 150 abgeschlossenen Fällen mit der „Mastership“ bedacht.

Wenn ich bereits von mehr als 16.000 Fällen gesprochen habe, heißt das nicht, dass alle einem guten Qualitätsstandard entsprochen hätten. Bei der Molaren-WKB lag manches im Argen. Allerdings haben wir bis Mitte 1985 nach VitE nur im Ausnahmefall eine Röntgenkontrolle unmittelbar nach der WF vorgenommen. Wir wussten also nicht, was wir taten. Jahre später waren dann auch häufiger Misserfolge dank mangelhafter WF-Qualität zu erkennen. Zumindest konnte auf diese Weise belegt werden, dass die Sargenti-Methode nicht vor Misserfolgen bei mangelhafter WF-Qualität schützt. Waren VitEs stärker überfüllt, habe ich sofort prophylaktisch eine Schrödersche Lüftung (= artifizielle Fistulation) angeschlossen. Gangränöse Zähne habe ich in den weitestmeisten Fällen ebenfalls in einer Sitzung abgeschlossen, indem ich die Sitzung beendete bei zu kurzer WF mit WSR, die anderen Zähne mit einem Lüftungseingriff (Trep2) nach Aufklappung.

Ob WSR oder Trep2 nach orthograde N2-WF – der Eingriff muss zügig ohne großes Gefummel durchgeführt werden. Es gibt dann hinterher keine Probleme. Akute Exazerbationen in zeitlichem Zu-

sammenhang mit der WF haben nach WSR/Trep2 Seltenheitswert – gemäß einer in Vorbereitung befindlichen Studie nach mehr als 400 Trep2-Fällen 16 Mal, nach über 700 WSR-Fällen nur zwei Mal, Zahlen, die unabhängig sind von späteren Misserfolgen. Gelegentlich habe ich eine „Via falsa“ mit Perforation und N2-Austritt in den Os ebenfalls erfolgreich mittels Fistulation behandelt. Ich sage „gelegentlich“, weil dieser Fall nur sehr selten vorkam und sich kaum eine Gelegenheit zur Therapie ergab. Grundsätzlich spreche ich die Perforationsstelle als ein artifizielles Foramen an, ein Foramen, welches da nicht hingehört.

In wenigen Fällen habe ich bei gangränösen Zähnen Diaket als WF-Mittel mit

folgender Fistulation ausprobiert. Das Verfahren funktionierte auch mit Diaket. Daran störte mich allerdings, dass es nicht so schön vom Lentulo läuft wie N2.

Es härtet allerdings genauso schnell aus wie N2. Eine etwaige WSR/Trep2 habe ich ca. 20 Minuten nach WF abgeschlossen. Mir bekannte Chirurgen verwenden ebenfalls N2 oder Diaket.

Was beinhaltet die N2-Methode?

- ▶ Keine Kanalspülungen
- ▶ Nur Verwendung des Reamers als WK-Instrument
- ▶ Kofferdam nur bei manuellen Manipulationen aus Sicherheitsgründen
- ▶ Verwendung des stark antimikrobiell wirksamen N2 als WF-Mittel (im Pulver

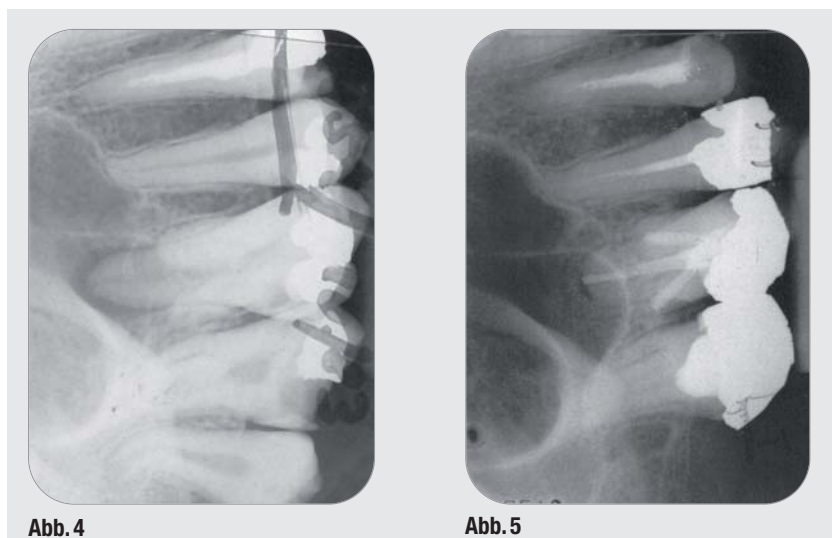


Abb. 4: 1983: Zahn 16 am 4.11.1983 bei vorhandener Parulis. Exaktion, WKB (N2-WF) Reimplantation. **Abb. 5:** Röntgenkontrolle am 28.4.1995.

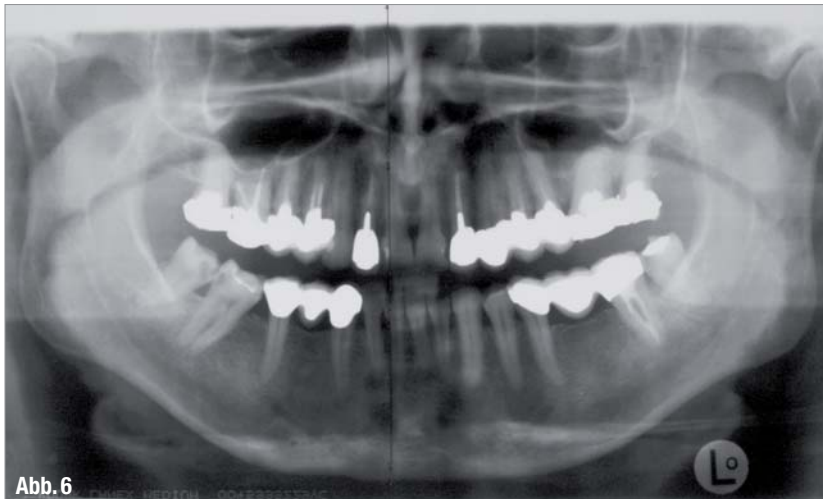


Abb. 6

▲ **Abb. 6:** Röntgenkontrolle am 11.8.2004 (OPG-Ausschnitt). Letzte klinische Kontrolle am 10.9.2007 (NB 17, 27, 28 N2-VitA 28.4.1995, 2007 noch in situ wie 16).

mit EU-Zulassung 6/1998 für Prozent Formaldehyd als „medical device“)

- ▶ WKB in einer Sitzung wird angestrebt (bei VitE kein Problem; bei avitalen Zähnen mit Zurückhaltung – bei Letzterem auf jeden Fall in gleicher Sitzung vollständige WK. Alternativ in einer Sitzung mit Abschluss Schrödersche Lüftung. Die Lüftung umfasst nach Sargenti ein breiteres Anwendungsspektrum: Prophylaxe von Schmerzen bei der WKB von avitalen Zähnen in einer Sitzung und nach Überfüllung einer VitE – ansonsten aber auch zur Therapie von Schmerzen)
- ▶ Laut Dr. Sargenti ist eine Pointverdichtung der WF nicht nötig. Die WF sieht dann aber auf der Röntgenaufnahme besser aus.

Wie stehen Sie zum viel diskutierten Inhaltsstoff Formaldehyd? Laut Literatur findet eine systemische Verbreitung im Körper statt.

Darauf kann es nur eine ambivalente Antwort geben. Durch die Literatur geistert hierzu die Studie von Block, die Hunde als Versuchsobjekte zum Gegenstand hatte. Es ist vorweg zu bemerken, dass Tierversuche wegen des unterschiedlichen Metabolismus nicht ohne Weiteres auf Menschen übertragbar sind. So hat Formaldehyd bei verschiedenen Tiergattungen eine unterschiedliche Halbwertszeit.

Bei Menschen beträgt die Halbwertszeit des Formaldehyds eine bis eineinhalb Minuten. In einem N2-Verfahren in den USA sagte der ehemals oberste

US-Toxikologe Brent aus, dass die Ergebnisse der Block-Studie falsch interpretiert wurden. Wegen der kurzen Halbwertszeit sei Formaldehyd nicht mehr am Marker C14 gebunden gewesen. Richtigerweise habe man die systemische Verteilung von C14 in den Organen nachgewiesen, nicht jedoch das Formaldehyd. An dieser Stelle möchte ich auch Laborversuche (in vitro) kritisieren. Eine Übertragung solcher Ergebnisse ist mit Skepsis zu betrachten, da die Enzyme des lebenden Organismus fehlen.

Kam es in Ihrer Praxis je zu Unverträglichkeiten mit oder ohne allergische Reaktionen auf N2?

Eine allergische Reaktion, ob sofort oder mit zeitlicher Verzögerung, habe ich nie gesehen, obwohl ich meines Wissens fünf Formaldehyd-Allergiker mit N2-WFs in meiner Klientel hatte. Mit Sicherheit dürfte die (nicht getestete) Dunkelziffer erheblich höher gewesen sein. Aus der Literatur geht hervor, dass Allergien auf Dentalmaterialien extrem selten sind. Hinzu kommt, dass selbst gemeldete Fälle nicht unbedingt einer wissenschaftlichen Nachprüfung standhalten.

Es gibt viele kritische Stimmen zu N2. Wie stehen Sie diesen gegenüber und was würden Sie den Kritikern entgegen?

Die Gegenfrage müsste erlaubt sein, ob sich der betreffende Nachfrager auf die Literatur bezieht oder ob er selbst

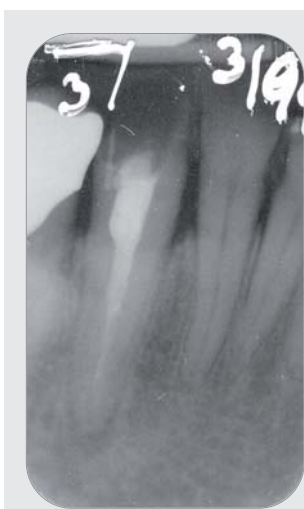

Abb. 7

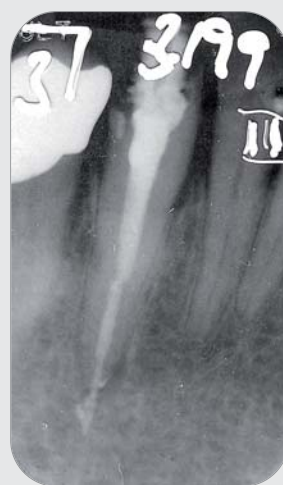

Abb. 8

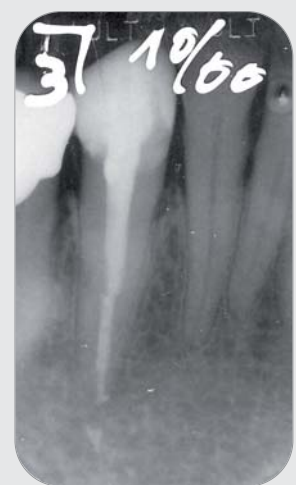

Abb. 9

▲ **Abb. 7:** Zahn 43 mit unvollständiger WF und apikaler Läsion. ▲ **Abb. 8:** Revision (N2-WF). In gleicher Sitzung Permatex-Anker mit N2 eingegliedert. Zahnaufbau mittels Frasaco-Stipkrone. ▲ **Abb. 9:** Röntgenkontrolle 19 Monate später o.B., Krone erst 12 Jahre post Revision.

praktische Erfahrungen gesammelt hat. Eine Handvoll Fällegenügt da aber nicht. Was die Literatur angeht, so sollte man wissen, dass es auch einen sogenannten „Publikations-Bias“ gibt, d.h., dass unliebsame Ergebnisse erst gar nicht publiziert werden.

Was glauben Sie, ist der Grund dafür, dass N2 in anderen Ländern eine akzeptierte Methode ist?

Trotz Bedenken vieler Lehrstühle ist N2 in der EU zugelassen. Selbst in Schweden wird die Methode seit 2011 wieder akzeptiert, aufgrund dessen, dass die etablierte Endo sich in manchen Publikationen nicht überzeugend darstellen und insbesondere nicht belegen konnte, dass neuere Methoden bessere Ergebnisse liefern.

Dr. David Figdor gab im Oral Surgery, Oral Medicine, Oral Pathology 2002; 94(6): 651–652 zu Protokoll, dass die Endodontie in den letzten 100 Jahren nur sehr bescheidene Fortschritte gemacht habe. Hierzu passt auch das Statement von Y.-L. Ng et al. im Int Endot J 2008; 41: 6–31 „Outcome of primary root canal treatment: systematic review of the literature – Part 2. Influence of clinical factors“. Die dentale Technologie sei in den letzten 40 bis 50 Jahren stark fortgeschritten, was eine erhöhte Erfolgswahrscheinlichkeit habe erwarten lassen. Die Nicht-Erhöhung der Erfolge werde jedoch von den Endodontisten mit der Begründung bestritten, dass jetzt auch riskantere Fälle endodontisch behandelt würden.

Ergänzen möchte ich, dass sich die AES seit zahlreichen Jahren bei der FDA (Food and Drug Administration – zuständig für die Zulassung von Arzneimitteln) vergeblich bemüht hat, eine N2-Zulassung zu erhalten. Ein Trost für die dortigen N2-Anwender ist es nicht, da auch kein anderes WF-Mittel bisher eine Zulassung erhalten hat. Beschämend ist, dass Hunderte Röntgenaufnahmen, die von der FDA angefordert wurden, vor einigen Jahren bei der FDA nicht mehr auffindbar waren.

Gibt es aus Ihrer Sicht Indizien für Kanzerogenität und Mutagenität?

Eine Mutagenität und Teratogenität ließ sich bisher nicht nachweisen. Formaldehyd wurde allerdings vor einigen

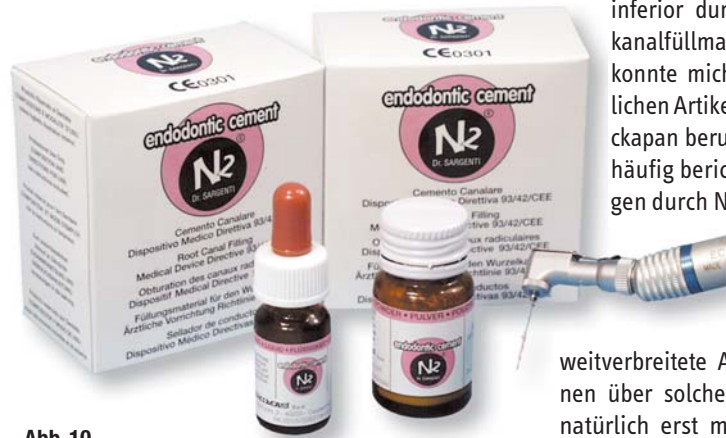

Abb. 10 N2 von Dr. Sargenti.

Jahren als humanes Kanzerogen eingestuft und zwar für einen Pharyngealtumor nach Verabreichung hoher Dosen. Es gilt also auch hier: Die Dosis macht das Gift. Nach wie vor behält die Stellungnahme der Bundesärztekammer zu Formaldehyd (Dt. Ärzteblatt 1987; 84, Heft 45: B 2107–B2112) seine Gültigkeit, dass die Voraussetzung für eine Kanzerogenität die Überschreitung eines Schwellenwertes sei.

Wie ist Ihre Erfahrung mit histologischen Untersuchungen und deren Ausheilung?

Man müsste verblindete Vergleichsstudien anstellen, die es meines Wissens nicht gibt. In der Histologie sind Versuchsanordnungen, Art der Schnitte, Definition von Normalem und Aberrationen von Bedeutung – nach Dr. Ingrid Brynolf sind nur sieben Prozent der histologisch untersuchten Endozähne entzündungsfrei. Und jeder Kollege hat die Erfahrung mit falsch-negativ und falsch-positiv befundenen Röntgenaufnahmen gemacht, abgesehen davon, dass eine Röntgenbefundung der identischen Aufnahme im Abstand von einigen Monaten häufig eine unterschiedliche Diagnose bringt.

Gab es vonseiten der Patienten jemals Beschwerden oder Unzufriedenheiten wegen des Einsatzes von N2?

Nein.

Was ist Ihre Meinung zu mehrfach beschriebenen Parästhesien oder Dysästhesien nach N2-Anwendungen?

Darüber habe ich im Endodontie 4/1999: 323–336: „Schädigung des N. alveolaris

inferior durch überfülltes Wurzelkanalfüllmaterial“ geschrieben. Ich konnte mich darin auf einen ähnlichen Artikel von Prof. Dr. Cengiz Kokcan berufen, der meint, dass die häufig berichteten Nervschädigungen durch N2 nicht auf die physikalischen Eigenschaften des Materials zurückzuführen sind, sondern auf dessen

weitverbreitete Anwendung. Publikationen über solche Ereignisse erscheinen natürlich erst mit einigen Jahren Verzögerung.

Leider ist die N2-Anwendung seit Jahren stark rückläufig, was nicht nur den Statements der Lehrstühle zu verdanken ist, sondern auch dem vielfältigen Angebot neuer Materialien. Jede angebotene Technik und jedes beworbene Wurzelkanalfüllmaterial erhebt den Anspruch, im Interesse des Patienten und des Behandlers ein überlegenes Verfahren bzw. ein überlegenes Material dem Gesundheitsmarkt zur Verfügung zu stellen. Will man es dem Kollegen verdenken, dass er da zugreift?

Haben Sie auftretende Knochen- und Gingivanekrosen nach der Anwendung von N2 feststellen können?

Ein einziges Mal habe ich eine Gingivanekrose festgestellt, nachdem ich den Vorschlag Dr. Sargentis befolgt hatte, bei einem akuten Tascheninfekt einen mit N2 versehenen Tamponadestreifen in die Zahnfleischtasche zu schieben.

Vielen Dank für das Gespräch! <<

>> KONTAKT

Dr. med. dent. Robert Teeuwen
 Berliner Ring 98
 52511 Geilenkirchen
 Tel.: 02451 8098
 Fax: 02451 3088

Hager & Werken GmbH & Co. KG
 Ackerstraße 1
 47269 Duisburg
 Tel.: 0203 99269-0
 E-Mail: info@hagerwerken.de
 www.hagerwerken.de